

معاینه، تشخیص و طرح درمان در ۶-۱۲ سالگی / فصل ۳۱ نواک

۱- به ترتیب کدام گزینه از ملاحظات مرتبط با ارزیابی رفتاری و ارزیابی کلی کودک ۶-۱۲ ساله می باشد؟

- الف) بررسی وضعیت عاطفی و هوشی کودک - بررسی ناهنجاری اوتیسم
- ب) بررسی ناهنجاری اوتیسم - بررسی وجود اختلالات یادگیری
- ج) بررسی ناهنجاری اوتیسم - کسب مهارت های حرکتی عمده
- د) بررسی وضعیت عاطفی و هوشی کودک - کسب مهارت های حرکتی عمده

۲- کدام یک از ویژگی های تکامل عقلی کودک ۷ ساله است؟

- الف) قادر به تفکر منطقی می شود
- ب) مسئولیت اعمال را می آموزد
- ج) درست و نادرست را درک می کند
- د) استانداردها را در خارج از خانه جست و جو می کند

۳- کدام یک از شاخص های بیولوژیک جهت بررسی رشد کودک ۱۰ ساله قابل اعتماد می باشد؟

- الف) ارتباط افزایش واضح در قد و زمان و شروع بلافاصله ی درمان اصلاح رشد-ارتباط رادیوگرافی مچ دست و میانگین سرعت رشد مندیبل
- ب) رابطه بین سن دندانانی و بلوغ استخوانی- ارتباط رادیوگرافی مچ دست و میانگین سرعت رشد مندیبل
- ج) ارتباط افزایش واضح در قد و زمان شروع بلافاصله ی درمان اصلاح رشد-رابطه بلوغ مهره های گردن و زمان اوج سرعت رشدی مندیبل
- د) رابطه بین سن دندانانی و بلوغ استخوانی - رابطه بلوغ مهره های گردن و زمان اوج سرعت رشدی مندیبل

۴- کدام یک از مراحل بلوغ مهره های گردنی برای درمان اصلاح رشد (growth modification) مناسب تر

است؟

- الف) پس از ایجاد شدن تقعر در سطح تحتانی مهره دوم و قبل از ایجاد شدن تقعر در سطح تحتانی مهره سوم
- ب) پس از ایجاد شدن تقعر در سطح تحتانی مهره سوم و قبل از ایجاد شدن تقعر در سطح تحتانی مهره چهارم
- ج) پس از ایجاد شدن تقعر در سطح تحتانی مهره چهارم و قبل از تغییر شکل مهره از مستطیل عرضی به مربع
- د) پس از ایجاد شدن تقعر در سطح تحتانی مهره چهارم و قبل از تغییر شکل مهره از مربع به مستطیل طولی

۵- میزان قابل قبول دیده شدن لثه در لبخند و میزان طبیعی پوشش انسیزور بالا توسط لب پایین در حالت استراحت در گروه سنی ۶-۱۲ سال چه مقدار تعریف شده است؟

- الف) کمتر از ۲ میلی متر - ۲ تا ۳ میلی متر
- ب) حداکثر ۲ میلی متر - ۱ تا ۲ میلی متر
- ج) کمتر از ۲ میلی متر - ۱ تا ۲ میلی متر
- د) حداکثر ۲ میلی متر - ۲ تا ۳ میلی متر

۶- به ترتیب قرارگیری لب بالا و پایین نسبت به خط E از ۳ سالگی تا ۱۲ سالگی چه تغییری می کند؟

- الف) لب بالا: پشت خط باقی می ماند / لب پایین: نسبت به خط عقب تر می رود
- ب) لب بالا: پشت خط باقی می ماند / لب پایین: نسبت به خط جلوتر می رود
- ج) لب بالا: نسبت به خط عقب تر می رود / لب پایین: روی خط باقی می ماند
- د) لب بالا: نسبت به خط عقب تر می رود / لب پایین: نسبت به خط جلوتر می رود

۷- در بیمار ۷ ساله کدام وضعیت نیاز به بررسی بیشتر جهت بیماری پرودونتال احتمالی دارد؟

- الف) عمق سالکوس ۳ میلی متری در سنترال در حال رویش
- ب) جهت رویش لینگویالی دندان های انسیزور پایین
- ج) خونریزی حین پروبینگ دندان مولر مندیبل
- د) عرض لثه چسبنده کمتر از ۱ میلی متر در مولر ماگزایلا

۸- کدام گزینه نشان دهنده شاخص لثه ای $GI = 2$ در کودک ۱۰ ساله با اتصال فرنوم پاپیلاری می باشد؟

- الف) تغییر رنگ مختصر، ادم بدون BOP (bleeding on probing)، فرنوم به درون پاپیلای بین دندانی نفوذ کرده است.
- ب) قرمزی، ادم همراه با BOP، فرنوم تا پاپیلای کامی گسترش یافته است.
- ج) قرمزی، ادم همراه با BOP، فرنوم به درون پاپیلای بین دندانی نفوذ کرده است.
- د) تغییر رنگ مختصر، ادم بدون BOP، فرنوم تا پاپیلای کامی گسترش یافته است.

۹- دندان های اضافه در کدامیک از نواحی زیر دیده می شوند؟

- الف) ناحیه پرمولر های مندیبل - دیستال مولرهای ماگزایلا
- ب) ناحیه پرمولر های ماگزایلا - دیستال مولرهای ماگزایلا
- ج) ناحیه پرمولر های مندیبل - دیستال مولرهای مندیبل
- د) ناحیه پرمولر های ماگزایلا - دیستال مولرهای مندیبل

۱۰- والدین کودکی ۹ ساله با شکایت از شکل غیرعادی در لینگوال دندان لترال فک بالا مراجعه کرده اند. کدام گزینه طرح درمان پیشنهادی می باشد؟

- الف) حرکت دادن دندان و سپس کوتاه کردن ساده با فرز جهت جلوگیری از تداخل در اکلوزن
- ب) کوتاه کردن ساده با فرز جهت جلوگیری از تداخل در اکلوزن و توصیه به درمان ارتودنسی
- ج) حرکت دادن دندان و سپس تراش انتخابی و کوتاه کردن دوره ای
- د) تراش انتخابی و کوتاه کردن دوره ای و توصیه به درمان ارتودنسی

۱۱- کدام گزینه در مورد ناهنجاری های دندانی صحیح نمی باشد؟

- الف) احتمال تحلیل ریشه لترال دائمی در صورت افقی تر شدن و مدیال شدن مسیر رویش کانین بیشتر می شود.
- ب) شیوع رویش اکتوپیک مولرهای دائمی از شیوع دندان های اضافه بیشتر می باشد.
- ج) ترانس پوزیشن ها معمولا در اوایل دوره دندانی مختلط دیده می شوند.
- د) معمولا علت نهفتگی کانین ماگزینا طول قوس ناکافی می باشد.

۱۲- کدام یک از مشخصه های عدم رویش مولر به دلیل نقص مکانیکی در رویش می باشد؟

- الف) ایجاد اپن بایت خلفی در ناحیه درگیر
- ب) فرارگیری زبان بر ناحیه درگیر
- ج) عدم وجود بافت سخت روی دندان
- د) عدم رویش دندان حتی در صورت وجود فضا

۱۳- بیماری ۷ ساله با دندان E با ناهماهنگی شدید مارژینال ریج با دندان های مجاور مراجعه کرده است. در پانورامیک بیمار جوانه دندان جایگزین دیده نمی شود. کدامیک درمان انتخابی می باشد؟

- الف) خارج کردن سریع دندان E جهت جلوگیری از دست رفتن ارتفاع الوئول
- ب) قطع تاج دندان جهت جلوگیری از دست رفتن عرض الوئول
- ج) خارج کردن سریع دندان E و اقدام درمانی جهت بستن فضا
- د) عدم نیاز به درمان و (فالوآپ) پیگیری بیمار

۱۴- وقوع یک دیاستم کوچک در میدلاین در اوایل دوره دندانی مختلط به چه دلیلی ایجاد شده و چگونه برطرف می شود؟

- الف) قرارگیری بالاتر و دیستال تر دندان های رویش نیافته نسبت به سنترال ها- فقط با رویش کانین ها
- ب) قرارگیری پایین تر و مزبال تر دندان های رویش نیافته نسبت به سنترال ها -با رویش لترال ها یا کانین ها
- ج) قرارگیری بالاتر و دیستال تر دندان های رویش نیافته نسبت به سنترال ها -با رویش لترال ها یا کانین ها

د) قرار گیری بالاتر و مزایل تر دندان های رویش نیافته نسبت به سنترال ها - فقط با رویش کانین ها

۱۵- کدام یک از دیاستم های ایجاد شده در دوره دندان‌های مختلط نیازمند درمان نمی باشد؟

الف) مزبودنس

ب) پروتروژن انسیزور ها

ج) کانین های رویش نیافته

د) کوچک بودن تاج انسیزور های بالا نسبت به پایین

۱۶- کدام یک از مقادیر نرمال ذکر شده در آنالیز سفالومتری نوجوان ۱۲-۶ ساله نادرست است؟

الف) نقطه A نزدیک به خط عمودی مرجع

ب) پوگنیون ۵ میلی متر پشت خط عمودی مرجع

ج) ارتفاع تحتانی صورت حدود ۵۵٪ از ارتفاع کلی صورت را تشکیل می دهد.

د) زاویه بین پلن مندیبولار و خط فرانکفورت به طور تقریبی ۲۵ درجه است.

۱۷- بررسی فقدان (missing) لترال های ماگزایلا از طریق چه رادیوگرافی بررسی می شود و در ارتباط با

کدامیک از موارد زیر دیده می شود؟

الف) پانورامیک - کانین ماگزایلا با جهت رویش پالاتالی و جابجایی (transposition) کانین با دندان های مجاور

ب) پانورامیک - کانین ماگزایلا با جهت رویش باکالی و (transposition) کانین با دندان های مجاور

ج) پری اپیکال - کانین ماگزایلا با جهت رویش پالاتالی و جابجایی (transposition) لترال با دندان های مجاور

د) پری اپیکال - کانین ماگزایلا با جهت رویش باکالی و جابجایی (transposition) لترال با دندان های مجاور

پاسخنامه فصل ۱۴

۱- گزینه "ج" - درسنامه دندانپزشکی کودکان صفحه ۴۱۲

(A) ارزیابی رفتاری

در این گروه سنی کودکان وارد مرحله‌ای شده‌اند که مشکلات رفتاری تعداد کمی از آنها با روش‌های هدایت رفتاری ساده غیر دارویی حل نمی‌شود. آزمودن کودک روی صندلی با کاربرد روش‌های اثبات شده کنترل رفتاری کودکان مثل بگو - نشان بده - عمل کن، تقویت مثبت، کنترل صدا می‌باشد.

به خاطر داشته باشید اگر کنترل رفتار با شکست مواجه شد، دندانپزشک باید ارزیابی بیشتر یا ارجاع را در نظر بگیرد.

بعضی علل مشکلات شدید رفتاری در این گروه سنی:

- سوءاستفاده از مواد
- بدرفتاری جسمی یا جنسی
- مشکلات خانوادگی
- اختلالات یادگیری

افزایش آگاهی و شیوع اختلالات توجه و سایر وضعیتها مثل اوتیسم چالش جدیدی دندانپزشک ایجاد می‌کنند.

(B) ارزیابی کلی

کودک مدرسه‌ای باید مهارت‌های حرکتی عمده را به دست آورده باشد و هر انحرافی از وضعیت عادی، معلوم است. کودک مدرسه‌ای حتی در اوایل این دوران می‌تواند با مهارت بازی کند. تکامل تکلم و وضعیت عاطفی و هوشی کودک باید بسیار فراتر از کودک پیش مدرسه‌ای باشد.

۲-گزینه "الف" - درسنامه دندانپزشکی کودکان صفحه ۴۱۳

تکامل جسمی	تکامل عقلی
اصلاح مهارت‌های حرکتی رخ CNS با تکامل می‌دهد. ستون مهره‌ها صاف شده تا وضعیت نگه داشتن بدن بهبود یابد. سینوس‌ها بزرگ می‌شوند سیستم لنفاوی به بالاترین حد تکاملی می‌رسد	در اوایل این دوره آمادگی برای مدرسه را نشان می‌دهد باید قادر به خواندن و نوشتن باشد قادر به تفکر منطقی می‌شود تکامل روانی حس توانایی برای انجام کارها را کسب می‌کند مسئولیت اعمال را می‌آموزد درست و نادرست را درک می‌کند استانداردها یا ارزش‌ها را در خارج از خانه جستجو می‌کند
تکامل فیزیولوژیک	
۱۲ ساله	۹ ساله
(سرعت رشد در این دوره تقریباً ۶ سانتی‌متر در سال است)	
(سرعت رشد در این دوره تقریباً ۳ تا ۳/۵ کیلوگرم در سال است)	
نبض (متوسط سن)	
۹۰-۸۵ در دقیقه	۹۰ در دقیقه
تنفس (صدک ۵۰)	
۱۸ در دقیقه	۲۰ در دقیقه
فشارخون (متوسط خون)	
۱۱۵/۶۵ جیوه	۱۱۰/۶۵ میلی‌متر جیوه
۱۰۵/۶۰ میلی‌متر جیوه	

۳-گزینه "ج" - درسنامه دندانپزشکی کودکان صفحه ۴۱۴

- یک کودک متوسط نزدیک صدک پنجاهم قرار دارد و کودک درشت در محلی نزدیک صدک نودم قرار می‌گیرد.
باید اندازه‌گیری قد و وزن در هر ملاقات دوره‌ای ثبت شود و می‌توان به دو صورت آن‌ها را ترسیم کرد: روش اول ترسیم اندازه‌گیری‌ها روی یک **چارت رشدی تجمعی** می‌باشد که اطلاعاتی درباره میزان کلی رشد بیمار را **تا آخرین اندازه‌گیری** فراهم می‌کند.

اندازه‌گیری قد و وزن اغلب برای تعیین وضعیت رشدی بیمار به کار می‌رود.

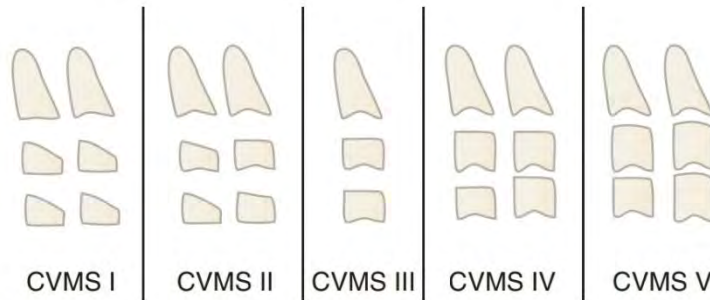
منحنی نرمال رشد، سیگموئیدی است و جهش رشدی بلوغ منطبق با پرشیب‌ترین قسمت منحنی است.

- روش دوم که میتوان اندازه‌های قد و وزن را به صورت افزایش سالانه رشد ترسیم کرد. اینگونه می‌توان تغییر در سرعت رشد را مشخص کرد، افزایش واضح در قد معمولاً شروع جهش رشدی بلوغ را نشان داده و درمان اصلاح رشد در صورت نیاز باید بلافاصله آغاز شود.
- برخی از رادیوگرافی مچ دست برای تخمین سن اسکلتی و تکامل بیمار استفاده می‌کنند. اندازه و مرحله بلوغ استخوان‌های معین دست و مچ با استانداردهای تکامل طبیعی استخوان و سن اسکلتی مقایسه می‌شود.

رابطه بین شاخص‌های قابل اعتماد استخوان (وضعیت رشد اسکلتی) و میانگین سرعت رشد

مندبیل دقیق نیست و نباید به عنوان تنها شاخص رشدی صورت استفاده شود.

- یک روش که به اشعه بیشتری نیاز ندارد استفاده از بلوغ مهره‌های گردنی از روی رادیوگرافی تشخیص سفالومتری می‌باشد. در این روش از مراحل **بلوغ مهره‌های دوم تا چهارم** برای ارزیابی **پتانسیل رشد مندبیل** استفاده می‌شود. اوج رشد مندبیل بین مراحل ۲ و ۳ از دوره ۵ مرحله‌ای رخ می‌دهد. درمان به موقع اصلاح رشدی در این دوره رشدی می‌تواند باعث افزایش اثرات درمانی شود.
- این روش جهت تعیین اینکه آیا سرعت رشد مندبیل همچنان در حال افزایش است یا اینکه اوج سرعت رشدی خود را پشت سر گذاشته است، بسیار قابل اعتماد است (یعنی در مرحله ۱ یا ۲ است یا در مرحله ۳، ۴ یا ۵).



اوج رشد مندبیل قبل از مرحله ۳ است.

در مرحله ۲ تقعر روی لبه پایینی مهره سوم ایجاد می‌شود

در مرحله ۳ تقعر مشابهی روی لبه پایینی مهره چهارم به وجود می‌آید.

در طی روند بلوغ، مهره سوم و چهارم از **شکل مستطیل عرضی** (مرحله ۳) به صورت تدریجی به **مربع** (مرحله ۴) و **مستطیل طولی**

(مرحله ۵) تغییر شکل می‌دهند.

- وضعیت تکاملی بیمار را می‌توان از روی مرحله تکاملی دندان‌ها نیز تخمین زد. که از رادیوگرافی‌های پانورامیک یا پری اپیکال استفاده می‌شود.

اما رابطه بین **سن دندان‌های و بلوغ استخوانی**، **ضعیف** و از نظر کلینیکی **غیر قابل استفاده** است.

۴- گزینه "ب"

به پاسخ سوال ۳ مراجعه کنید

۵- گزینه "ج" - درسنامه دندانپزشکی کودکان صفحه ۴۱۷

نکات مربوط به تغییرات لب در این فصل:

- در معاینه نیمرخ: ابعاد قدامی خلفی و عمودی صورت و موقعیت لبها و انسیزورها نسبت به صورت
- لب بالا شاخص خوبی برای موقعیت انسیزور ماگزیلاری است.
- موقعیت لب پایین نیز به موقعیت انسیزور ماگزیلا وابسته است زیرا به صورت طبیعی در حالت استراحت لب پایین ۱ تا ۲ میلی‌متر لبه انسیزال دندان‌های ماگزیلا را می‌پوشاند.
- پس موقعیت لب، شاخص قوی برای پروتروژن دندان‌های ماگزیلا است.
- به عنوان یک قانون در کودکان سفیدپوست لبها باید رو یا کمی پشت خطی که نوک بینی را به چانه وصل می‌کند، قرار گیرند. در کودکان آسیایی و آفریقایی-آمریکایی بیرون‌زدگی انسیزور و لب بیشتر از کودکان سفیدپوست است.
- لبها در طی سال‌های اولیه نوجوانی تمایل به رشد عمودی دارند، که در اوایل این سنین کودکان با لب‌های ناکارآمد هستند.
- در اکثر کودکان با بالغ شدن، لبها کارآمدتر می‌شوند. به صورت ایده‌آل در کودک در حالت استراحت ۲ میلی‌متر از دندان

بیشترین میزان نمایش انسیزورها در حالت استراحت و بیشترین میزان ناکارآمدی لبها:

• در دختران در سن ۱۱ سالگی

• در پسران در ۱۲ سالگی

زیر خط لب دیده می‌شود. در حالت لبخند کامل، تقریباً کل دندان دیده شده و لب بالا تا چندین میلی‌متر زیر ناحیه سرویکال

دندان کنار می‌رود. دیده شدن کمتر از ۲ میلی‌متر لثه در این گروه سنی از لحاظ زیبایی قابل قبول تلقی می‌شود.

۶- گزینه "الف" - درسنامه دندانپزشکی کودکان

ترکیبی با فصل ۶ /

لب بالا: ۳-۶ سالگی: کمی پشت خط-۱۲-۶ سالگی: ۱ میلی متر پشت خط /

لب پایین: ۳-۶ سالگی: ۱ میلی متر جلوی خط-۱۲-۶ سالگی: روی خط یا کمی عقب تر /

ریکتز خطی است که نوک بینی را به کانطور قدامی چانه وصل می کند. E.خط

ص ۴۴۰) در دندان‌های دائمی لب بالا به‌طور طبیعی یک میلی‌متر پشت این خط و لب پایین ، روی این خط یا کمی عقب‌تر از آن است. (ص ۱۶۳)

۷- گزینه "د" - درسنامه دندانپزشکی کودکان صفحه ۴۱۹

معاینه پرئودنتال شامل:

- پروب کردن انتخابی دندان‌های قدامی و مولرهای اول دائمی.
خونریزی حین پروب از نشانه‌های بیماری لثه‌ای فعال است.
عمق سالکوس بیش از ۳ میلی‌متر و عرض لثه چسبنده کمتر از ۱ میلی‌متر، نشان‌دهنده بیماری پرئودنتال احتمالی است. دندان‌های در حال رویش تا وقتی که تاج کاملاً رویش پیدا کند معمولاً سالکوس عمیقی دارند.
- ارزیابی اتصالات بافتی مخصوصاً در دندان‌های قدامی پایین.
حرکت فاسیالی انسیزور پایین با لثه چسبنده کم می‌تواند باعث افزایش از دست دادن اتصالات شود. عمل پیوند لثه ممکن است در نظر گرفته شود.
حرکت لینگویالی این انسیزور ها ممکن است باعث افزایش سلامتی یا مقدار لثه چسبنده شود.

قرارگیری لب با رسم یک خط فرضی از نوک بینی به قدامی ترین نقطه روی بافت نرم

چانه ارزیابی می شود.

به صورت طبیعی لب ها کمی پشت این خط قرار می گیرند.

۸- گزینه "ج" - درسنامه دندانپزشکی کودکان صفحه ۴۲۰

انواع اتصال انواع اتصال فرنوم ها (شبيه طبقه بندی kotlow فصل ۱۳)
مخاطی - وقتی الیاف فرنوم تا محل اتصال مخاط لثه‌ای وصل شود. لثه‌ای - وقتی الیاف به درون لثه چسبیده وارد شود. پاپیلاری - وقتی الیاف به درون پاپیلای بین دندان‌های گسترش یابد. نفوذی به پاپیلا (papillary penetrating) - وقتی الیاف فرنوم از زائده آلونولار رد شده و تا پاپیلای کامی گسترش یابد.

GI سیستم نمره‌گذاری زیر را به کار می‌برد:

۰ = لثه طبیعی

۱=التهاب خفیف: تغییر مختصر رنگ، ادم مختصر، بدون خونریزی هنگام پروب

۲=التهاب متوسط: قرمزی، ادم و براقی یا خونریزی هنگام پروب

۳=التهاب شدید قرمزی و ادم مشخص، تمایل به خونریزی خودبخود، زخم.

۹- گزینه "الف" - درسنامه دندانپزشکی کودکان صفحه ۴۲۳

ناهنجاری تعداد دندان : دندان‌های اضافی اغلب در ناحیه میدلاین ماگزایلا یافت می‌شوند که مزبودنس نیز نامیده می‌شوند.
دندان‌های اضافه در نواحی پره مولرهای مندیبل و دیستال مولرهای ماگزایلا نیز یافت می‌شوند.
ادنتوم تومور خوش خیم مخلوط مینا و عاج است که با رادیوگرافی تشخیص داده می‌شود.
دو نوع ادنتوم داریم: ادنتوم‌هایی که شبیه دندان بوده، ادنتوم کامپاند و آنهایی که شکل نامنظمی داشته ادنتوم کمپلکس نامیده می‌شوند.
هر دو نوع می‌توانند با رویش طبیعی دندان تداخل کرده و باید با جراحی خارج شوند.

۱۰- گزینه "ج" - درسنامه دندانپزشکی کودکان صفحه ۴۲۴

ناهنجاری ساختار دندان : اگر ناهنجاری تاج را درگیر کرده باشد(تاج غیر طبیعی مثل لترال ماگزایلا پگ شکل یا تالون کاسپ) باید با اضافه کردن مواد ترمیمی اندازه آن را افزایش داد یا باید با تراش انتخابی، اندازه تالون کاسپ را کاهش داد تا از تداخلات اکلوزالی جلوگیری شود. در هر دوی این وضعیت‌ها حرکت دادن دندان قبل از درمان ترمیمی قطعی نیاز است.
در شکل کتاب، تالون کاسپ در سطح لینگوال لترال ماگزایلا دیده می‌شود، کوتاه کردن دوره ای اجازه عقب نشینی پالپ و حفظ حیات دندان را می‌دهد.