رادیوگرافی در مطب دندانپزشکی

گردآوری و نگارش:

دکتر الهیار نزادی نیاسر (متخصص رادیولوژی دهان، فک و صورت)

دکتر محمد عبدالحسینی (دندانپزشک، کارشناس رادیولوژی)

سرشناسه	:	نزادی نیاسر، الهیار، ۱۳۵۹، گردآورنده
عنوان و نام پدیدآور	:	رادیوگرافی در مطب دندانپزشکی/گردآوری و نگارش الهیار نزادی‌نیاسر، محمد عبدالحسینی.
مشخصات نشر	:	تهران : شایان نمودار، ۱۳۹۹
مشخصات ظاهری	:	۱۲۵ ص.: مصور.
شابک	:	۹۷۸-۹۶۴-۲۳۷-۵۶۸-۴
وضعیت فهرست نویسی	:	فیپا
یادداشت	:	کتابنامه.
موضوع	:	دندان -- پرتونگاری
موضوع	:	Teeth -- Radiography
شناسه افزوده	:	عبدالحسینی، محمد، ۱۳۶۳-، گردآورنده
رده بندی کنگره	:	۹۰۳KR
رده بندی دیویی	:	۶۱۷/۶۰۷۵۷۲
شماره کتابشناسی ملی	:	۷۴۱۶۵۲۳

نام کتاب: رادیوگرافی در مطب دندانپزشکی

گردآوری و نگارش: دکتر الهیار نزادی نیاسر، دکتر محمد عبدالحسینی

ناشر: انتشارات شایان نمودار

مدیرتولید: مهندس علی خزعلی

طرح جلد: آتلیه طراحی شایان نمودار

حروف چینی و صفحه آرایی: انتشارات شایان نمودار

نوبت چاپ: اول

شمارگان: ۱۰۰۰ جلد

تاریخ چاپ: زمستان ۱۳۹۹

شابک: ۹۷۸-۹۶۴-۲۳۷-۵۶۸-۴

قیمت: ۵۸۰،۰۰۰ ریال

شایان نمودار

دفتر مرکزی: تهران/ میدان فاطمی/ خیابان چهلستون/ خیابان دوم/ پلاک ۵۰/ بلوک B/ طبقه همکف/ تلفن: ۸۸۹۸۸۸۶۸

وب سایت: shayannemoodar.com

اینستاگرام: Shayannemoodar

(تمام حقوق برای ناشر محفوظ است. هیچ بخشی از این کتاب، بدون اجازه مکتوب ناشر، قابل تکثیر یا تولید مجدد به هیچ شکلی، از جمله چاپ، فتوکپی، انتشار الکترونیکی، فیلم و صدا نیست. این اثر تحت پوشش قانون حمایت از مولفان و مصنفان ایران قرار دارد.)

مقدمه

به نام خدا

تشخیص، طرح درمان و تعیین پروگنوز مراحل بسیار مهمی در پروسهٔ درمان‌های دندانپزشکی هستند و مسلماً رادیوگرافی نقش حیاتی به عنوان یک ابزار مهم در این مراحل و حتی در پروسه‌های حین درمان و پس از درمان بازی می‌کند. اما عدم شناخت کاربرد موارد و زمان مناسب برای تجویز و تهیه رادیوگرافی منجر به تابش مقادیر بالایی اشعه به بیماران مراجعه‌کننده به مطب‌های دندانپزشکی می‌شود. آنچه به عنوان یک عامل اصلاح‌گر در این حوزه مطرح است، نحوهٔ تجویز رادیوگرافی و دانستن بهترین زمان برای تهیهٔ آن، تسلط بر تکنیک‌های رادیوگرافی در مطب دندانپزشکی، شناخت و بهره‌مندی مناسب از سنسورهای دیجیتال به عنوان کاهنده‌های دوز جذبی بیمار و در نهایت توانایی تفسیر صحیح رادیوگرافی‌های تهیه شده از طریق شناخت لندمارک‌های مرتبط با دندانپزشکی خواهد بود. در این کتاب ضمن بهره‌گیری شایسته از متون اصلی رشته رادیولوژی دهان، فک و صورت، یافته‌ها و دریافت‌های نویسنده به عنوان مکمل مباحث مطرح شده در اختیار همکاران دندانپزشک قرار داده شده است، اگرچه مطالعهٔ هوشمندانهٔ منابع دندانپزشکی توصیه‌ای اصلی برای دندانپزشکان متعهد می‌باشد.

در انتها بر خود لازم می دانم از همکار بزرگوارم جناب آقای دکتر محمد عبدالحسینی بعلت همکاری مجدانه در گردآوری مطالب کتاب و همچنین از انتشارات فخیم شایان نمودار بابت همکاری حرفه ای در نشر این مجموعه کمال سپاسگزاری را داشته باشم.

با تقدیم احترام

دکتر الهیار نزادی

متخصص رادیولوژی دهان، فک و صورت

فهرست مطالب

فصل اول: تجویز رادیوگرافی در دندانپزشکی..... ۵

فصل دوم: تکنیکهای تهیه رادیوگرافیهای داخل دهانی ۲۵

فصل سوم: رادیوگرافی دیجیتال ۶۲

فصل چهارم: مرور مصور لندمارکهای رادیوگرافی پری اپیکال..... ۸۰

پیوست: مرور سریع لندمارک‌های پانورامیک..... ۱۱۹

فصل اول:

تجویز رادیوگرافی در دندانپزشکی

این بخش شما را در مورد تصویربرداری تشخیصی در دندانپزشکی و استفاده کارآمد از آن راهنمایی خواهد کرد. همچنین اصول گزینش بیمار برای رادیوگرافی غربالگری و اقدامات تشخیصی خاص تشریح خواهند شد. با توجه به دوز اشعه‌ای که به بیمار وارد می‌شود، انتخاب و تجویز نوع رادیوگرافی بسیار اهمیت دارد.

شاید همیشه تجویز تصویربرداریهای پیشرفته راه‌گشای ما در تشخیص و درمان بیمارمان نباشد.

تصویربرداری در دندانپزشکی مرحله‌ای از معاینه تشخیصی است که انجام آن تنها هنگامی جایز است که سوابق یا علائم بالینی یا نشانه‌های بیماری نشان دهند که تصویربرداری می‌تواند به تشخیص و طرح درمان کمک کند. بنابراین تصویربرداری را باید تنها پس از دریافت و بررسی کامل سوابق پزشکی و دندانپزشکی و معاینه بالینی بیمار انجام داد. رویه تصویربرداری تشخیصی را باید با توجه به نیازهای بیمار و اقدامات تشخیصی، تعیین نمود. در اینجا بنا داریم تا با مرور شرایط اولیه لازم برای تجویز رادیوگرافی‌ها، کارکرد برخی از آنها را در روند تشخیص و طرح درمانهای دندانپزشکی یادآور شویم.

از آنجا که بسیاری از تصویربرداری‌های مرتبط با دندانپزشکی از تابش یونیزان استفاده می‌کنند، دندانپزشک باید اطمینان حاصل کند که منافع تشخیصی و طرح درمان از ریسکها و خطرهای تابش اشعه بیشترند .

بررسی‌های رادیولوژی

تجویز انواع رادیوگرافی، تابع موارد زیر است:

- طبیعت یا شدت یک پاتولوژی (شامل اندازه و قابلیت دسترسی به آن)

• توانایی تکنیک تصویربرداری در آشکارسازی دقیق ویژگیهای اختصاصی پاتولوژی مورد نظر
• وضوح یا رزولوشن تصویر
• دوز تابشی که بیمار در معرض آن قرار میگیرد

در برخی موارد، ممکن است تصویربرداری داخل دهانی یا پانورامیک کاملاً مناسب باشد. ولی ممکن است در برخی موارد به تکنیکهای تصویربرداری پیچیده‌تری مانند توموگرافی رایانه‌ای (CT)، تصویربرداری رزونانس مغناطیسی (MRI)، پزشکی هسته‌ای، یا سونوگرافی روی آوریم. برای مثال، تصویربرداری داخل دهانی وضوح فضایی بالایی دارد و جهت ارزیابی دقیق اثرات بیماری‌های مربوط به دندان و ساختارهای نگهدارنده آن بهترین گزینه می باشد. از سویی دیگر، تصویربرداری پانورامیک دندانپزشک را قادر می‌سازد تا نواحی گسترده‌تری را بصورت کلی ارزیابی کند، اما این رادیوگرافی وضوح پایین‌تری دارد. تکنیکهای پیشرفته تصویربرداری مانند CBCT و CT (MDCT) زمانی مورد نیاز هستند که ارزیابی آناتومی مقطعی ناحیه مورد نظر در سه بعد الزامی باشد. MRI و سونوگرافی برای تصویربرداری بافت‌های نرم مناسب‌تر هستند. هنگامی که بخواهیم به فعالیت متابولیسمی یک پاتولوژی دسترسی داشته باشیم، پزشکی هسته‌ای کارآمدتر است. تصویربرداری با MDCT و پزشکی هسته‌ای، نسبت به تصویربرداری معمولی یا CBCT، بیمار را در معرض دوز تابش بسیار بالاتری قرار میدهد. پس مهم است که دندان پزشکان مهارتهایی کسب کنند تا با توجه به نوع اقدام تشخیصی، دوز تابش، و هزینه تصویربرداری، بتوانند مناسب‌ترین تجویز را انجام دهند.

تصاویر داخل دهانی

تصاویر داخل دهانی نسبت به سایر رادیوگرافی‌های مورد استفاده در دندانپزشکی، رزولوشن فضایی بالاتری را برای پزشک فراهم میکنند. بنابراین زمانی که به جزئیات کامل نیاز است یا هنگامی که پزشک میخواهد یک پاتولوژی را در دندان یا ساختارهای نگهدارنده آن بررسی کند، تصویربرداری داخل دهانی بهترین گزینه است.

هندسه پرتو x تابیده شده و موقعیت گیرنده نسبت به پرتو x، ناحیه تصویربرداری را مشخص میکنند. تصاویر پری اپیکال، که در آنها گیرنده تصویر موازی با محور طولی دندان و alveolar process قرار میگیرد، برای نشان دادن ریشه یا ریشه‌های دندان‌ها، ساختارهای نگهدارنده (لیگامان پریودونتال و لامینادورا)، و ساختار اطراف ریشه، بسیار مناسب هستند. محدودیت تصویربرداری پری اپیکال دیستورشن هندسی آن است، که این حالت زمانی رخ می دهد که پرتو x بر محور طولی ریشه دندان عمود نباشد.

تصاویر بایت وینگ (Bitewing) به نحوی گرفته می‌شوند که گیرنده در مجاورت تاج‌های دندانی در ناحیه مورد نظر در فک بالا و فک پایین قرار میگیرد. در موردی که alveolar process در یکی از دو قوس یا هر دوی آنها - احتمالاً به دلیل بیماری دور دندانی یا پریودونتال - از بین رفته باشد، گیرنده تصویر را باید چرخاند تا بعد طولانی‌تر آن در جهت عمودی قرار بگیرد – که به آن بایت وینگ عمودی می گویند .
برای تصویربرداری بایت وینگ از دندان قدامی می‌توان تکنیک مشابهی را به کار گرفت. تصاویر بایت وینگ برای آشکارسازی پوسیدگی‌های بین دندانی بسیار مناسب و بهینه هستند. در این تصاویر پرتوی x تابشی با یک انحراف زاویه رو به پایین به میزان ۵ تا ۱۰ درجه تابیده می‌شود تا alveolar process نسبت به دندان مجاور با حداقل دیستورشن تصویربرداری شوند. همچنین این زاویه، افتادگی کاسپ مخالف دندان روی سطح اکلوزال را به حداقل رسانده و احتمال تشخیص ضایعه‌های اولیه اکلوزال در محل اتصال عاج و مینا در تاج آناتومیکی را بالا می برد.
در رادیوگرافی اکلوزال، گیرنده تصویر بین سطوح اکلوزال دندان قرار می گیرد. این تصویربرداری را میتوان برای کودکانی که دهان‌های کوچک یا کم عمقی دارند، به جای تصویربرداری پری اپیکال انجام داد و همچنین میتوانند مکمل تصاویر پری اپیکال و بایت وینگ در بزرگسالان باشند. در بزرگسالان، رادیوگرافی اکلوزال با گیرنده های بزرگتری انجام میشود تا بتوان بدون کاهش وضوح، از نواحی بزرگ‌تری از فک‌ها تصویربرداری کرد؛ معمولاً در کودکان از گیرنده‌های کوچک‌تری استفاده می‌شود.

تصاویر خارج دهانی

تصاویر خارج دهانی این امکان را برای دندانپزشک فراهم میکنند تا نسبت به تصاویر داخل دهانی از ناحیه بزرگ تری از آناتومی تصویربرداری کند، اما کیفیت این تصاویر بسیار پایین خواهد بود. همانطور که از عبارت «خارج دهانی» مشخص است، در این نوع تصویربرداری گیرنده تصویر بیرون از دهان بیمار قرار می‌گیرد. بسته به موقعیت‌های مختلف پرتو x تابشی و گیرنده، می‌توان نماهای متفاوتی از صورت و فک‌ها به دست آورد تا تعدادی ساختار آناتومیک خاص به تصویر درآیند. رایجترین تکنیکهای تصویربرداری خارج دهانی در دندانپزشکی عبارتند از: تصویربرداری پانورامیک، و تصویربرداری سفالومتری .تصویربرداری‌های غیررایج‌تر از جمجمه، صورت میانی و فک عبارتنداز: lateral oblique، کالدول (Caldwell)، اکسیپیتومنتال (occipitomental)

واتـرز (Waters)، فرونتو اکسـیپیتال (frontooccipital) تاون (Towne) یا سـابمنتوورتکس (submentovertex).

تصویربـرداری پانورامیـک نوعـی از تصویربـرداری مقطـع باریـک یـا توموگرافـی اسـت کـه با اسـتفاده از یـک پرتـو x متحـرک و گیرنـده تصویـر از قسـمت میانـی صـورت (midface) و فک‌ها و ساختارهای مجاور آن ها نمایـی وسیع بـه دسـت میدهـد. البتـه تصاویـر پانورامیک نسـبت بـه تصاویـر داخل دهانی وضـوح تصویـر پایین‌تـری دارنـد، و زاویه‌دارسـازی پرتـو x و هندسـه تصویربـرداری، باعـث دیستورشـن تصویـر میشـود. عـلاوه بـر آن، تصویربـرداری پانورامیک نسـبت بـه حرکـت بیمار طی عملیات حساس اسـت، و الگـوی پیچیـده روی هـم قرارگیری زائد سـاختارهای آناتومیـک، بـه پیچیده شـدن تفسیر آن می انجامـد. بنابرایـن، گرچه حصول نمای وسـیع از آناتومی مزیت آن محسوب میشـود، معایبـی از جملـه وضـوح پایین‌تـر، روی هـم قرارگیـری آناتومیکـی، اعوجـاج تصویـر، و حرکـت احتمالـی بیمـار طـی تصویربـرداری، ارزیابـی آناتومـی دقیـق را بـا چالش روبـرو می کند.

تصویربرداری پیشرفته

در بیشـتر پاتولـوژی هـای دندان و فک و صـورت (dentomaxillofacial)، اسـتفاده از انواع تصویربـرداری پیشـرفته سـه بعـدی – شـامل CBCT، MDCT، و MRI – را در صورتـی باید جایـز دانسـت که تصویربـرداری داخل دهانی، پانورامیـک، یا سـفالومتری ،اطلاعـات لازم برای تشـخیص و درمان را فراهـم نکننـد. همچنیـن مهـم اسـت کـه دندانپزشـک بدانـد کـه ایـن تکنیـک هـای تصویربـرداری پیشـرفته معمولاً تصاویـری بـا وضوح فضایـی پایین تـر از تصاویـر داخـل دهانـی و پانورامیک ایجـاد می‌کننـد و دو تکنیـک CBCT و MDCT دوزهای تابشی بسیار بسیار بالاتری دارند. اگرچه میـزان اسـتفاده از ایـن روشهـا بـالا رفتـه اسـت، بایـد بدانیـم کـه سـوابق و معاینه بالینی عواملی هسـتند کـه در تجویـز اسـتفاده از آنهـا اهمیـت دارنـد. هنگامـی کـه تصویربـرداری دوبعـدی رایـج، نامناسـب یـا ناکافـی شمرده می شود، می‌تـوان تصویربـرداری پیشـرفته را در نظـر گرفت. دندانپزشـکانی کـه می‌خواهنـد سیسـتم‌های تصویربرداری پیشـرفته مختص خودشـان را داشـته باشـند، باید با تمـام جنبه‌هـای تکنولوژی تصویربرداری مذکور، از جملـه فیزیـک تصویربـرداری، سـاخت مصنوعـات تصویـر، بازسازی تصویر، و تفسیر بیماری بر اساس انواع تصویربـرداری پیشرفته آشنایی کامل داشته باشد. به طور کلی برای ایـن موارد،دانـش و تمریـن تخصصـی الزامی اسـت و دندانپزشـکان می‌تواننـد بیمـاران خـود را به مراکـز رادیولوژی دهـان، فک و صورت

جدول ۱: معیارهای گزینش انجمن دندان‌پزشکی آمریکا برای تجویز رادیوگرافی‌های دندان

سوابق پزشکی مثبت	علائم بیماری یا نشانه های بالینی مثبت
۱. درمان پریو دنتال یا اندودونتیک قبلی ۲ . سابقه درد یا تروما ۳. سابقه خانوادگی ناهنجاریهای دندانی ٤ . ارزیابی ترمیم و بهبود پس از عمل جراحی ۵. کنترل رمینرالیزاسیون ٦. وجود ایمپلنت یا ارزیابی انجام ایمپلنت	۱. شواهد بالینی بیماری پریو دنتال ۲. جای پرشدگی بزرگ یا عمیق دندان ۳. ضایعه عمیق پوسیدگی ٤. دندان نابجا یا نهفته ۵. تورم ٦. شواهد ترومای دندان/صورت ۷. موبیلیتی دندانها ۸. سینوس ترکت («فیستول») ۹.آسیب‌شناسی سینوسی بالینی ۱۰. ناهنجاری رشدی ۱۱. ارتباط دهانی با بیماری‌های سیستمی شناسایی شده یا احتمالی ۱۲. یافته های مثبت نورولوژیک در سر و گردن ۱۳. شواهدی از اشیاء خارجی ١٤. درد و/یا سوء عملکرد مفصل گیجگاهی ـ فکی ۱۵. عدم تقارن صورت ١٦. دندان پایه یا پشتیبان برای پروتز پارسیل ثابت یا متحرک ۱۷. خونریزی بدون علت ۱۸. حساسیت بدون علت دندان ۱۹. رویش غیرطبیعی، ایجاد فاصله یا حرکت غیرعادی دندانها ۲۰. مورفولوژی ، کلسیفیکاسیون ، یا رنگ غیرعادی دندان ۲۱. فقدان بی دلیل دندانها ۲۲. اروژن دندان ۲۳. التهاب اطراف ایمپلنت (پره ایمپلنتایتیس)

جدول ۲: خطوط مشی انجمن دندانپزشکی آمریکا برای تجویز رادیوگرافی‌های دهان

نوع عارضه	سن بیمار و مرحله رشد دندان	
	کودک با دندانهای شیری (قبل از جوانه زدن اولین دندان دائمی)	**کودک با دندانهای ترکیبی (پس از جوانه زدن اولین دندان دائمی)**
بیمار جدید[آ] که برای بیماریهای دهانی ارزیابی میشود	بررسی رادیوگرافیک اختصاصی شامل نماهای انتخابی پری اپیکال/ اکلوزال و/یا بایت وینگهای خلفی، در صورتی که نتوان سطوح پروگزیمال را تصویربرداری یا بررسی کرد. بیمارانی بدون علائم بیماری و با سطح تماسهای مجاور باز، در این موقعیت به بررسی رادیوگرافیک نیاز ندارند	بررسی اختصاصی رادیوگرافیک شامل بایت وینگهای خلفی با بررسی پانورامیک یا بایت وینگهای خلفی و تصاویر انتخابی پری اپیکال
بیمار قبلی[آ] دارای پوسیدگی بالینی یا ریسک بالای پوسیدگی[ب]	بررسی بایت وینگ خلفی در فواصل زمانی 6 تا 12 ماه، در صورتی که سطوح پروگزیمال را نتوان به صورت بصری یا با پروب بررسی نمود	
بیمار قبلی[آ] بدون پوسیدگی و بدون ریسک بالای گسترش پوسیدگی[ب]	بررسی بایت وینگ خلفی در فواصل زمانی 12 تا 24 ماهه، در صورتی که سطوح پروگزیمال را نتوان به صورت بصری یا با پروب بررسی نمود	
بیمار قبلی[آ] با بیماری پریودنتال	ارزیابی بالینی برای تعیین نیاز به تصاویر رادیوگرافیک و نوع آنها جهت ارزیابی بیماری پریو دنتال مهم است. تصویربرداری میتواند شامل بایت وینگهای گزیدشی و تصاویر پری اپیکال نواحی‌ای که می توان در آنها بیماری پریو دنتال (به جز ژنژیویت) را به صورت بالینی تشخیص داد ،باشد.	
بیمار (قبلی و جدید) برای کنترل رشد دندان و صورت و/یا سنجش روابط دندان/ استخوان	ارزیابی بالینی برای تعیین نیاز به تصاویر رادیوگرافیک و نوع آنها جهت ابررسی و/یا کنترل رشد و فکی دندانی یا سنجش روابط دندانی و اسکلتی مهم است.	
بیمار با شرایطی دیگر، شامل ایمپلنتهای تجویز شده یا موجود اما نه محدود به آن، سایر بیماریهای دندان و کرانیوفشیال نیاز دندان به ترمیم/ اندو، بیماری پریو دنتال درمان شده، و رمینرالیزیشن پوسیدگی	ارزیابی بالینی برای تعیین نیاز به تصاویر رادیوگرافیک و نوع آنها	
سن بیمار و مرحله رشد دندان		
نوجوان با دندان دائمی (پیش از جوانه زدن دندان عقل)	**بزرگسال، دندان دار یا بی‌دندان**	**بزرگسال، بی دندان**
بررسی رادیوگرافیک اختصاصی شامل بایت وینگ های خلفی با بررسی پانورامیک یا بایت وینگهای خلفی و تصاویر پری اپیکال انتخابی؛ بررسی رادیوگرافیک داخل دهانی تمام دهان زمانی مناسب‌تر است که شواهد بالینی از یک بیماری کلی دندانی یا سابقه درمان وسیع دندانی در بیمار وجود داشته باشد		بررسی رادیوگرافیک اختصاصی براساس علائم و نشانه‌های بالینی
بررسی بایت وینگ خلفی در فواصل زمانی ٦ تا ١٢ ماهه، درصورتی که نتوان سطوح پروگزیمال را به صورت بصری یا با پروب بررسی کرد	بررسی بایت وینگ خلفی در فواصل زمانی 6 تا 18 ماهه	غیر قابل اجرا
بررسی بایت وینگ خلفی در فواصل زمانی ١٨ تا ٣٦ ماهه	بررسی بایت وینگ خلفی در فواصل زمانی ٢٤ تا ٣٦ ماهه	غیر قابل اجرا
ارزیابی بالینی برای تعیین نیاز به تصاویر رادیوگرافیک و نوع آنها جهت ارزیابی بیماری پریو دنتال. تصویربرداری میتواند شامل بایت وینگ های انتخابی و/یا تصاویر پری اپیکال نواحی ای که میتوان در آنها بیماری پریو دنتال را (به جز ژنژیویت) به طور بالینی تشخیص داد، باشد اما محدود به آنها نیست.		غیر قابل اجرا
ارزیابی بالینی برای تشخیص نیاز به تصاویر رادیوگرافیک و نوع آنها جهت ارزیابی و/یا کنترل رشد دندانی فکی صورتی یا سنجش روابط دندانی و اسکلتی. رادیوگرا فی پانورامیک یا پری اپیکال جهت سنجش رشد دندانهای عقل	معمولاً برای کنترل رشد استفاده نمیشود. قضاوت بالینی برای تشخیص نیاز به تصاویر رادیوگرافیک و نوع آنها جهت ارزیابی روابط دندانی و اسکلتی	

منبع: http: www.ada.org

انواع نگهدارنده‌ها:

دستگاه هموستات با بایت بلاک

بایت بلاک XCP RAPD Rinn و Intrax

وسایل نگهدارنده شامل حلقه فوکوس هستند تنظیم زوایای عمودی و افقی را راحت‌تر میکنند. سر تیوب اشعه میتواند در تماس مستقیم حلقه فوکوس باشد که اگر فاصله ای ما بین آنها بود اپراتور میتواند تیوب را طوری تنظیم نماید که سر تیوب دقیقا در مقابل حلقه باشد .

انواعی از این وسایل نگهدارنده برای سنسورهای دیجیتال و صفحات فسفور نیز موجودند. دستگاه‌های نگهدارنده سنسور دیجیتال مستقیم شامل یک بریدگی برای کابل هستند. بر روی فیلم هولدرهای مخصوص فیلم رادیوگرافی می‌توان فسفرپلیت‌ها را براحتی بکار برد.

بدون فیلم نگهدارنده ها

هرچند استفاده از نگهدارنده‌ها با حلقه فوکوس خارجی بسیار توصیه می شود اما ممکن است آنها همیشه در دسترس نباشند. در این شرایط بیمار نسبت به زمین وضعیت داده می‌شود و نقطه‌های ورود اشعه مرکزی با زاویه صحیح مشخص می‌شود. نقط ورود نقاطی هستند که اشعه وارد بافت می‌شود. آنها در محاذات اپکس دندان‌ها واقع شده‌اند.

هرچند این تکنیک سخت‌تر از روش استفاده از فیلم هولدر می‌باشد ولی تهیه تصاویر با کیفیت با آنها ممکن است. نکات مورد توجه شامل موارد زیر است: در رادیوگرافی ماگزیا پلن افقی بر خط فرضی که از تراگوس گوش به آلا در بینی می‌رسد منطبق می‌شود. زاویه افقی و نقاط ورود اشعه در ماگزیلا به این صورت خواهد بود:

آماده سازی کلی :

۱- اتاق اشعه ایکس و بیمار را آماده کنید
۲- اصول کنترل عفونت را رعایت کنید
۳- نگهدارنده فیلم استریل را باز کنید .
۴- قوانین هر ناحیه از دهان را که در پایین توضیح داده شده رعایت کنید.
۵- بعد از هر تابش نگهدارنده را خارج کنید، فیلم را در بیاورید. از بزاق آن را پاک کنید و فیلم را در لیوان گذاشته که منتظر ظهور باشد. فیلم‌های مورد تابش باید خارج از اتاق اشعه ایکس نگهداری شوند تا از برخورد پرتوهای ثانویه جلوگیری شود.
۶- وقتی همه تابش ها انجام شد، دستکش خود را خارج کرده، و سپس روپوش سربی و محافظ تیروییـد را نیز از بیمار جدا کنید. بیمار را به خارج اتاق راهنمایی کنید .
۷- به اتاق بازگشته دستان خود را شسته و مجدد دستکش به دست کنید.
و ۸- وسایل آلوده را دور انداخته و اتاق را ضدعفونی کنید. فیلم مورد تابش قرار گرفته را به ظهور و ثبوت منتقل کنید.

کانین ماگزیلا:

۱- فیلم شماره ۱ را به صورت عمودی در فیلم نگهدار قرار دهید .
۲- فیلم را در مقابل کانین و اولین پرمولر تنظیم کنید به طوری که این دندان ها در مرکز فیلم باشند و تا جای امکان خلفی واقع شوند .
۳- حلقه فوکوس را با سر تیوب اشعه تنظیم نمایید .
۴- اشعه را بتابانید .
نکته: در این حالت زاویه افقی را طوری تنظیم کنید که گویا قصد رادیوگرافی از دندان ۴ را دارید.

سانترال و لترال ماگزیلاری :

۱- فیلم شماره ۱ را عمودی در فیلم نگهدارنده قرار دهید.

۲- فیلم را در وسط دو دندان سانترال و لترال تا جای ممکن خلفی وضعیت داده از بیمار بخواهید که دهان خود را ببندد.

۳- حلقه فوکوس و سر تیوب اشعه ایکس را تطابق دهید.

۴- اشعه را بتابانید.

کانین‌های مندیبولار:

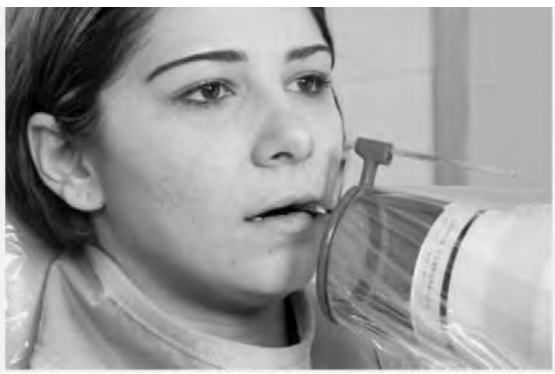

دنـدان‌هـا کوتـاه‌تـر بـه نظـر میرسند، بـا ریشـه‌هـای گـرد. کـه این مورد با زاویه های عمـودی شـدید ایجـاد میگردنـد (shortening).

بلند شدن تصویر :

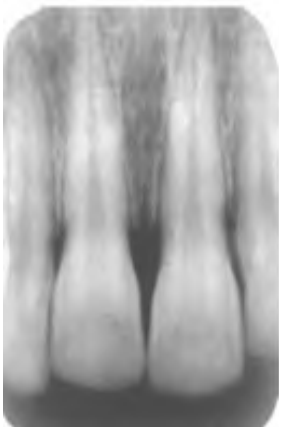

دنـدان‌ها از ریشـه‌های خـود بزرگ‌تـر به نظـر میرسـند. این مشـکل بـه دلیل زاویـه عمودی کمتر از اسـتاندارد در روش نیمسـاز ایجاد میگـردد (Elongation).

تابشهای بایت وینگ:

در تابش‌هـای بایـت وینـگ بایـد تـاج دندانهـا در مندیبل و ماگزیـلا دیده شـوند و نمای خوبی از ناحیـه بیـن دندانـی رویـت شـود. تصویـر بایـد بـا نسـبت مسـاوی، دندان‌هـای ماگزیـلا و مندیبـل را نشـان دهد.
رادیوگرافی‌هـای بایـت وینـگ مـی تواننـد همان مشـکلات پری اپیـکال مثل روی هـم افتادن ناحیـه بیـن دندانـی، بـه هـم ریختگی تصویـر و نقاط جـا مانده در تصویر را داشـته باشـند .

مشکلات شایع در قرار.دادن فیلم در بایت وینگ :

قـراردادن نامناسـب: ایـن رادیوگرافـی طـوری اسـت کـه بایـد نواحـی مشـخصی از فکیـن نشـان داده شـود. در بایـت وینـگ پرمولرهـا بایـد فیلـم بـه صورتـی قرار داده شـود کـه ناحیه بیـن کانیـن و پرمولرهـا بـه خوبی نشـان داده شـود. بـرای بایت وینـگ مولرها باید مولر سـوم هم نشـان داده شـود.
زاویه نامناسـب: زاویه افقی مناسـب اشـعه را مسـتقیم به ناحیه بین دندانی ارسـال می‌کند. اگـر اشـعه ایکـس بـه هر سـمتی مایل شـود روی هـم افتادگـی تصویر را شـاهد خواهیم بـود

قـرار داده و تصویـر سـیاه و سـفیدی را نمایـش می‌دهـد کـه بـا عـدد تعییـن شـده در مرحله کوانتیزاسیون متناسب اســت.

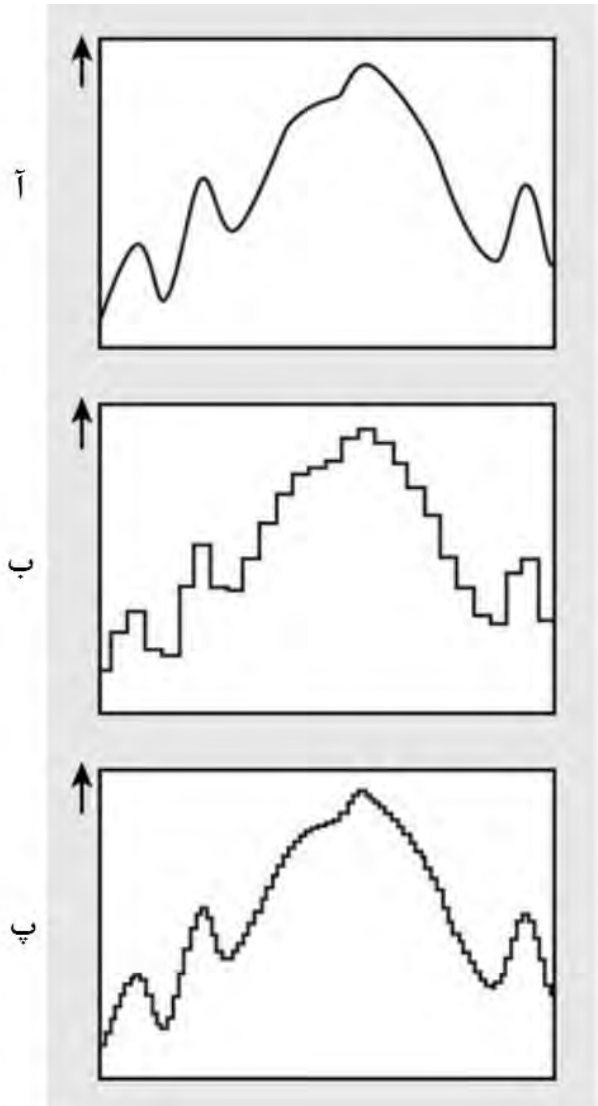

شـکل ۲-۳: (الـف) ترسـیم سـیگنال ولتـاژ آنالـوگ کـه از طریـق شناسـاگر به دسـت آمـده اسـت. (ب) نمونـه گیری سـیگنال آنالـوگ بخشـی از سـیگنال را کنـار می گـذارد. (پ) نمونه گیـری در فرکانـس بـالا باعـث حفـظ درصـد بیشـتری از سـیگنال اصلی می‌شـود.

جهـت درک بهتـر نقـاط قـوت و ضعـف رادیوگرافـی دیجیتـال، بایـد بدانیـم کـه کـدام یـک از عناصـر زنجیـره تصویربـرداری رادیوگرافیـک نسـبت بـه آنالـوگ ثابـت مانـده و کـدام یـک

شکل ۳-۳. نمایی بازشده از سنسور نیمه رسانای اکسید فلزی مکمل (CMOS). محفظه‌های جلویی و پشتی موانع عایق در برابر آب و عایق نوری ایجاد می کنند تا از اجزای سنسور محافظت شود. صفحه براق هنگامی که در معرض تابش پرتوی ایکس قرار می گیرد دچار فلوئوروسانس شده و یک تصویر رادیوگرافیک از نور مرئی می سازد. صفحه روبرویی فیبر نوری صفحه براق را به تراشه CMOS جفت می کند تا نویز تصویر کاهش یابد. تراشه تصویربرداری CMOS نور را از براق کننده می گیرد و در هر پیکسل متناسب با میزان تابش باری ایجاد می کند. تجهیزات الکترونیکی سنسور بار هر پیکسل را خوانده و آن را به یک رایانه منتقل می‌کنند .

تولیدکنندگان معمولاً دتکتورها را با مساحت‌های فعال سنسوری مختلفی تولید می‌کنند که این مساحتها تقریباً با اندازه‌های مختلف فیلم‌های داخل دهانی شباهت دارند.
تولید بی‌نقص دتکتورها معمولاً گران تمام می‌شود، و هزینه تولید شناساگرها با افزایش اندازه ماتریس (مجموع تعداد پیکسل‌ها) افزایش می‌یابد. سه نوع سنسور حالت جامد رایج وجود دارد .

Charge-Coupled Device (CCD) دستگاه بار جفت شده

CCDکه در سال ۱۹۸۷ به دندانپزشکی معرفی شد، نخستین گیرنده تصویر دیجیتال بود که برای تصویربرداری داخل دهانی طراحی شد. پایه ضبط تصویر در CCD یک لایه نازک سیلیکونی است. کریستال‌های سیلیکونی به شکل یک ماتریس پیکسلی تشکیل میشوند (شکل ۴-۳). پیوندهای کووالانسی بین اتمها تحت تابش شکسته شده، و در آنها جفت حفره‌های الکترونی ایجاد می‌شود (شکل ۵-۳). تعداد جفت حفره‌های الکترونی

که در یک سطح معین ایجاد می‌شوند، با میزان تابش x دریافتی توسط آن سطح تناسب مستقیم دارد. الکترون‌ها به سوی مثبت‌ترین پتانسیل در دستگاه جذب می‌شوند، که در آنجا «بسته‌های بار» ایجاد می‌کنند. هر بسته متناظر با یک پیکسل است. این الگوی بسته بارها که از پیکسل‌های مجزا در ماتریس تشکیل شده است، تصویر پنهانی را ایجاد خواهد کرد (شکل ۶-۳). خوانش تصویر با انتقال هر ردیف از بارهای پیکسلی از یک پیکسل به پیکسل بعدی به شیوه «آرایش زنجیره ای» صورت می‌گیرد. هنگامی که یک بار به انتهای ردیف خود می‌رسد، به تقویت‌کننده (آمپلی فایر) خوانش انتقال یافته و به صورت یک ولتاژ به مبدل آنالوگ به دیجیتال درون یک رایانه یا متصل به آن مخابره می‌شود. از ولتاژهای هر پیکسل نمونه‌گیری به عمل آمده و مقداری عددی به آنها نسبت داده می‌شود که نشاندهنده میزان خاکستری بودن آن است. از آنجایی که حساسیت شناساگرهای CCD نسبت به نور مرئی در مقایسه با پرتوهای x بیشتر است، بیشتر تولیدکنندگان از یک لایه از ماده سینتیلیتور استفاده می‌کنند که روی سطح CCD به طور مستقیم کشیده شده است یا از طریق یک صفحه فیبر نوری به سطح آن جفت شده است. این ماده براق بازدهی جذب پرتوی ایکس توسط دتکتور را بالا می‌برد.

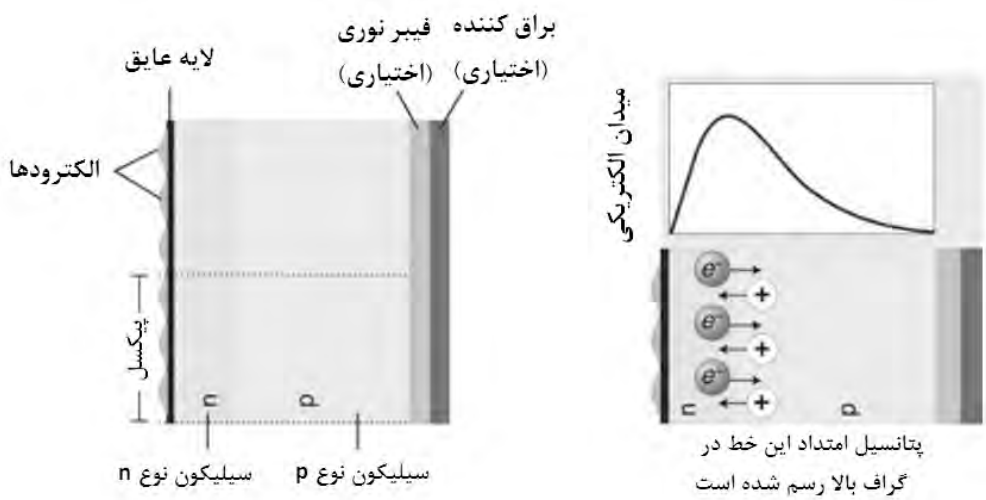

شکل ۴-۳: (الف) ساختار ساده یک دستگاه بارجفت شده CCD. الکترودها توسط یک ساندویچ سیلیکونی n-p عایق می‌شوند. معمولاً روی سطح سیلیکون یک ماده براق وجود دارد تا بازدهی جذب پرتوی ایکس افزایش یافته و همچنین یک فیبر نوری وجود دارد تا رزولوشن بالاتر رود. برای یک پیکسل سه الکترود به کار می‌رود. (ب) الکترون‌های اضافی لایه نوع n در لایه نوع p منتشر می‌شوند، درحالیکه حفره‌های اضافی لایه p در لایه نوع n منتشر می‌شوند. عدم تعادل بار حاصل یک میدان الکتریکی در سیلیکون ایجاد می کند که ماکسیمم آن درون لایه نوع n می‌باشد.

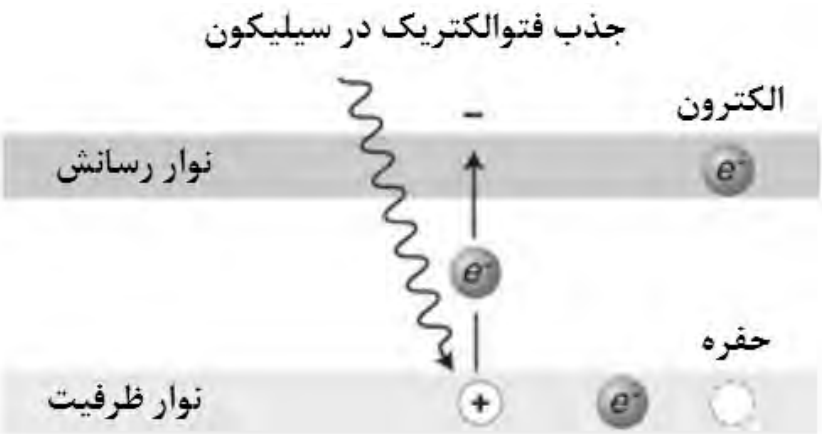

شکل ۵-۳ فوتون‌های اشعه ایکس یا نور انرژی را بین الکترون‌های نوار ظرفیت تقسیم می‌کنند، که این کار آن‌ها را به سمت نوار رسانش آزاد می‌کند. این به تولید یک جفت بار «حفره الکترونی» می‌انجامد.

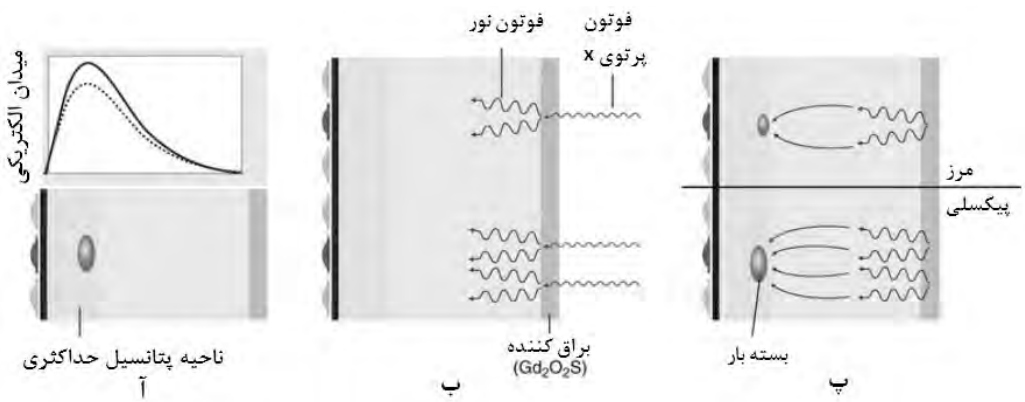

شکل.۶-۳. (الف) پیش از تابش، الکترود مرکزی هر پیکسل روشن می‌شود، که یک ناحیه با پتانسیل حداکثری یا اوج پتانسیل ایجاد می‌شود. (ب) فوتون‌های پرتوی ایکس در سینتیلیتور جذب شده و به فوتون‌های نور تبدیل می‌شوند. فوتون‌های نور از طریق جذب فوتوالکتریک در سیلیکون جذب می‌شوند. (پ) الکترون‌های آزادشده از نوار ظرفیت به طور گزینشی نزدیک به محل تماس لایه n-p در ناحیه پتانسیل حداکثری جمع شدند تا یک بسته بار ایجاد شود. طی خوانش دستگاه بارجفت شدهCCD ، پتانسیل الکتریکی الکترودهای پیکسل به طور متوالی تعدیل می شود تا بسته بار از پیکسل به پیکسلی تغییر کند .

نیمه رساناهای اکسید فلزی مکمل (CMOS)

CMOS تکنولوژی اصلی تمام دوربین‌های دیجیتال معمولی برای مصرف کننده هاست. این دتکتورها نیز سیلیکون محور می باشند، اما با CCDها تفاوتی اساسی دارند. هر پیکسل از پیکسل‌های کناری خود کاملاً جداسازی شده و مستقیماً به یک ترانزیستور

فصل چهارم:

مرور مصور لندمارکهای رادیوگرافی پری اپیکال

در ایـن فصـل لندمارکهـای ماگزیـلا و مندیبـل در تصاویـر داخـل دهانـی مـرور می‌شـوند. در ایـن راسـتا بـا کمـک تصاویـر شـماتیک و برشـهای اسـکال، تمـام لندمارک‌هـای قابـل مشـاهده در تصاویـر داخـل دهانـی مـورد ارزیابـی قـرار گرفتـه و در هـر قسـمت مثالهایـی جهـت تبییـن موضـوع مطـرح شـده اسـت.

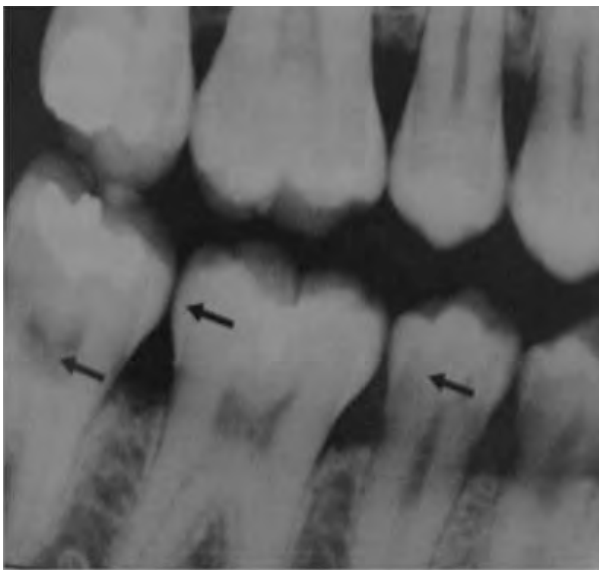

A : مینا

B : عاج

C : پالپ

شکل ۱ـ ۴: ساختار دندان

شکل ۲ـ۴: Cervical burnout

در برخـی از رادیوگرافی‌هـا نواحی رادیولونسـت پراکنده با مرزهایی نامشـخص در قسـمت‌های دیسـتال و مزیـال سـرویکال دنـدان دیده می‌شـود ایـن نواحی بین لبـه مینایی و کرسـت ریج الوئـول ظاهـر می‌شـوند. نباید این مورد را با پوسـیدگی در ناحیه ریشـه دندان اشـتباه گرفت.

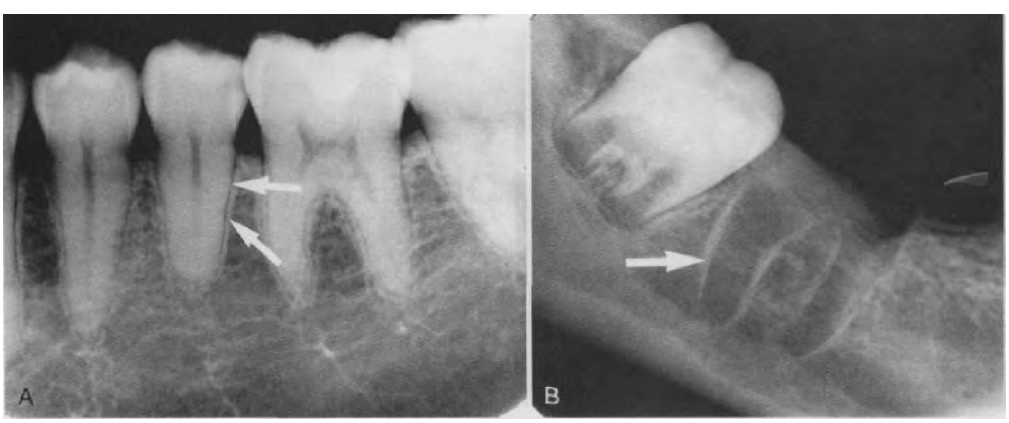

شکل ۳ـ۴: لامینا دورا

یـک لایـه اسـتخوان متراکـم و باریـک اطـراف سـاکت دنـدان اسـت کـه در رادیوگرافی‌هـا به‌صـورت رادیواپـک دیـده می‌شـود. از اسـتخوان ترابکولـی اطـراف ضخیم‌تر اسـت و ضخامت آن بـا افزایـش میـزان فشـار اکلـوزال افزایـش می‌یابـد.

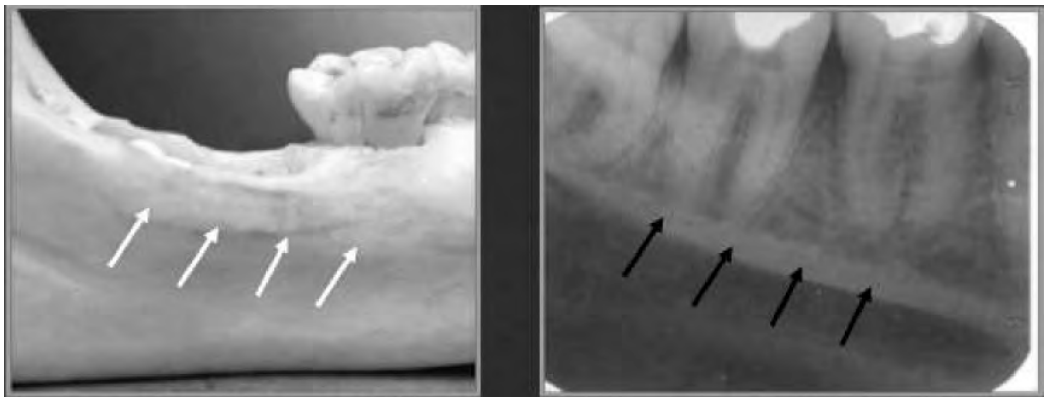

شکل ۵-۱۳-۴: مولر مندیبل

ریـج میلوهایوئیـد (internal oblique) – روی سـطح lingual مندیبـل قرار گرفته اسـت، و از ناحیـه مـولار سـوم تـا ناحیه پری مـولار امتـداد می‌یابد

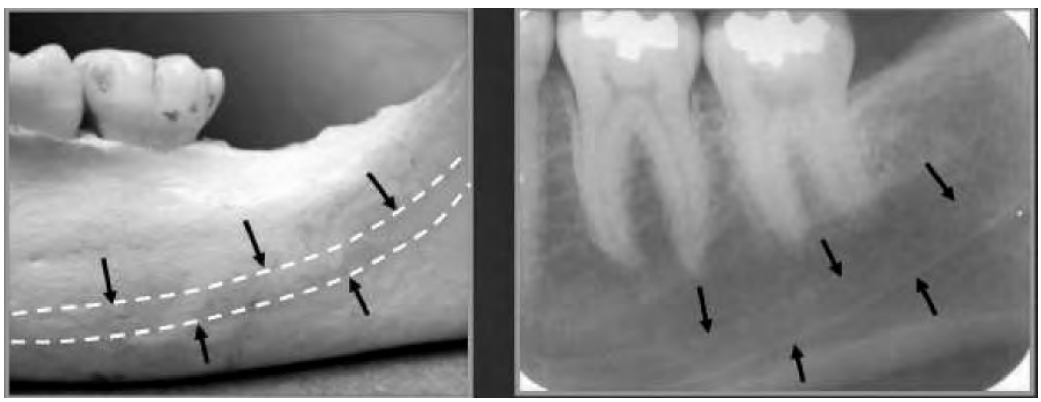

شکل ۶-۱۳-۴: مولر مندیبل

Mandibular canal: از mandibular foramenروی کنـاره lingual رامـوس پدیـد می‌آیـد و بـه سـوی پاییـن و رو بـه جلـو حرکـت می‌کنـد؛ از کنـاره lingual در ناحیـه دنـدان مـولار (آسـیای) سـوم بـه سـوی کنـاره بـاکال در ناحیـه پرمولـر حرکـت می‌کنـد دارای عصـب و شـریان اینفریورالوئـولار می‌باشـد.

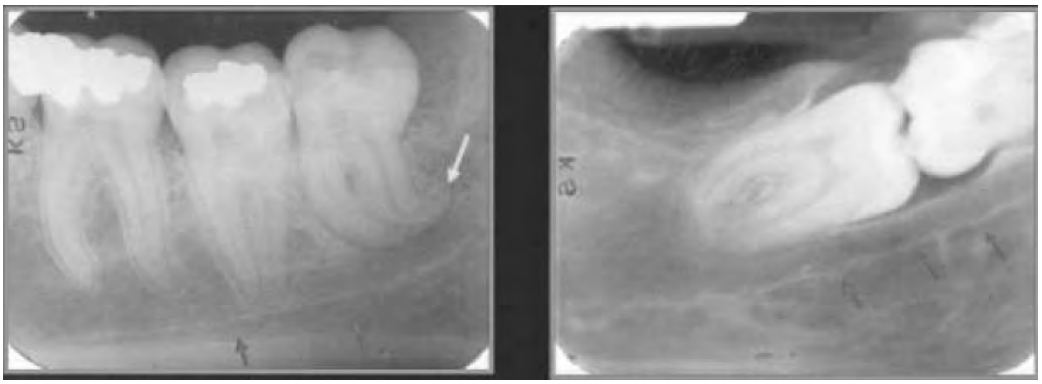

شکل ۷-۱۳-۴: مولر مندیبل

کانـال مندیبـولار معمولا به دندان‌های آسـیا بسـیار نزدیک هسـتند پیکان سـبز دیلاسریشـن ریشـه‌ها را نشـان می‌دهـد. فیلـم دوم نشـان دهنـده نهفتگی در مـرز بالایی کانال می‌باشـد.

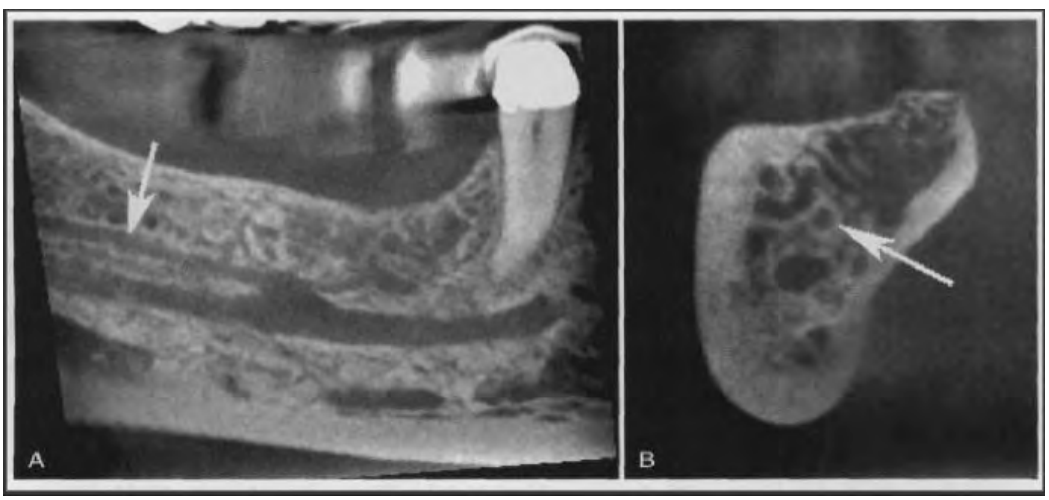

کانال دوشاخه‌ای مندیبولر :

A)CBCT Panoramic-like

شکل ۸-۱۳-۴: CBCT مندیبل

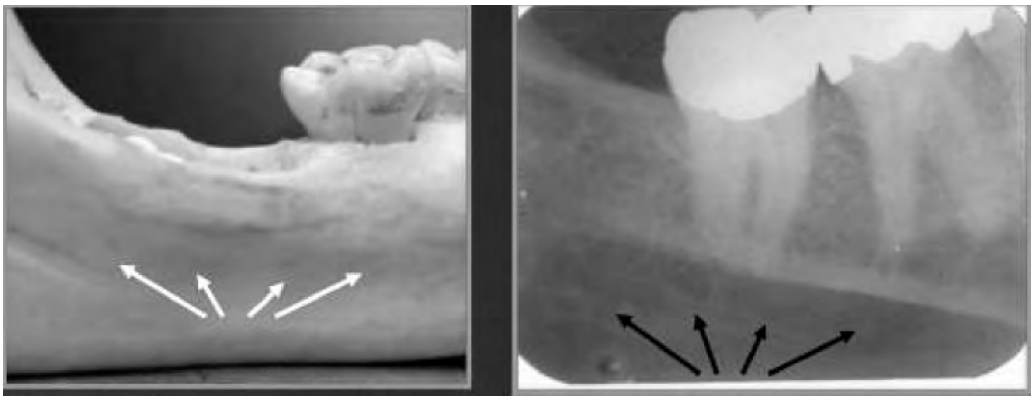

Submandibular gland fossa

شکل ۹-۱۳-۴: مولر مندیبل

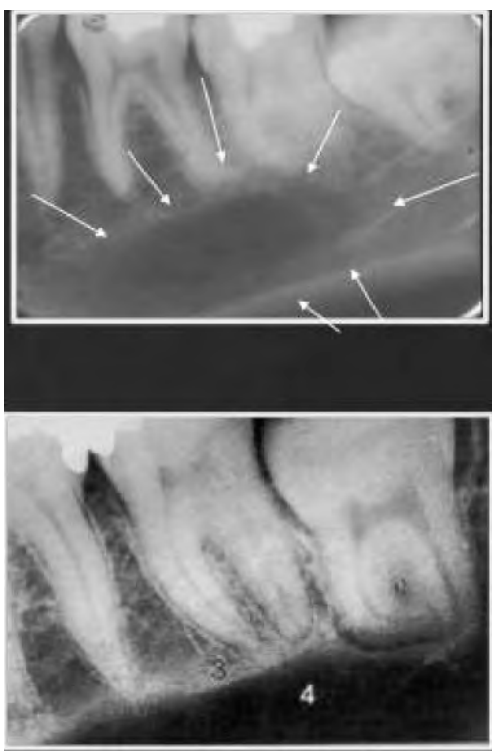

شکل ۱۰-۱۳-۴: مولر مندیبل

Submandibular gland fossa یک فرورفتگی روی سطح lingual فک پایین است که غدد submandibular در آن یافت می‌شوند. به صورت یک ناحیه رادیولوسنسی زیر دندان‌های آسیای پایینی ظاهر می‌شود.

منابع

۱. اتخـــاذ از بیانیه موقعیـــت همیـــاری AAE-AAOMR. اســـتفاده از cbct در اندودونتیکـس-] endodontics[.
جراحی دهانی پزشـــکی دهانـــی آسیب شناسی دهانی رادیولوژی دهانـــی 2015، 120؛512 .[508]Oral Surg
Oral Med Oral Pathol Oral RAdiol Endod. 2015Y 120:508512

۲. اتخاذ از : AAOMR. توصیه‌های بالینی در ارتباط بـــا اســـتفاده از cbct در درمان ارتودونســـی. جراحـــی دهانـــی پزشـکی دهانـی آسـیب شناسـی دهانـــی رادیولـــوژی دهانـــی .2013؛ 2)116(؛ 257 -238:)2382. [Oral Surg
.[257(Oral Med Oral Path Oral Radiol. 2013; 116

3. White and Pharoah’s Oral Radiology: Principles and Interpretation 8th Edition

4. Langlais, R.P., Miller, C. (2017). Exercises in oral radiology and interpretation. (5th ed.) St. Louis: Saunders.

5. Wood, N. (1999). Review of diagnosis, oral medicine, radiology, and treatment planning. (4th ed.) St. Louis: Mosby.

6. Gonzalez R, Wood R. Digital Image Processing. 3rd ed.

7. Wenzel A. A review of dentists' use of digital radiography and caries diagnosis with

8. digital systems. Dentomaxillofac Radiol. 2006;35:307314

9. Eva KW, Hatala RM, LeBlanc VR, et al. Teaching from the clinical reasoning literature: combined reasoning strategies help novice diagnosticians overcome misleading information. Med Educ. 2007;41:11521158

10. Baghdady M, Carnahan H, Lam EW, et al. Dental and dental hygiene students' diagnostic strategy and instructional method. J Dent Ed. 2014;8:1279-1285